EIN BEITRAG ZUR LEHRE

VON DEN

ANGEBORENEN

HORNHAUT-TRÜBUNGEN.

(Aus dem histologischen Laboratorium der k. Universitäts-Augenklinik zu München.)

INAUGURAL-DISSERTATION

ZUR ERLANGUNG DER DOCTORWÜRDE

UNTER DEM PRÄSIDIUM

DES

Herrn Professor Dr. AUG. von ROTHMUND

DER

HOHEN MEDICINISCHEN FACULTÄT ZU MÜNCHEN

VORGELEGT VON

FRITZ RÜCKERT,

APPROB. ARZT AUS MEININGEN.

MIT 1 TAFEL.

LEIPZIG,

DRUCK VON J. B. HIRSCHFELD.

1885.

EIN BEITRAG ZUR LEHRE

VON DEN

ANGEBORENEN

HORNHAUT-TRÜBUNGEN.

(Aus dem histologischen Laboratorium der k. Universitäts-Augenklinik zu München.)

INAUGURAL-DISSERTATION

ZUR ERLANGUNG DER DOCTORWÜRDE

UNTER DEM PRÄSIDIUM

DES

Herrn Professor Dr. AUG. von ROTHMUND

DER

HOHEN MEDICINISCHEN FACULTÄT ZU MÜNCHEN

VORGELEGT VON

FRITZ RÜCKERT,

APPROB. ARZT AUS MEININGEN.

MIT 1 TAFEL.

LEIPZIG,

DRUCK VON J. B. HIRSCHFELD.

1885.

Nachstehende Arbeit wurde von mir unter Leitung des Herrn Privatdocenten Dr. O. Eversbusch in dem histologischen Laboratorium der königl. Universitäts-Augenklinik ausgeführt. Herrn Prof. von Rothmund spreche ich für die freundliche Ueberlassung des Falles hiermit meinen aufrichtigsten Dank aus. Ebenso sage ich Herrn Dr. Eversbusch meinen wärmsten Dank für die liebenswürdige Unterstützung, welche er mir bei der Bearbeitung zu Theil werden liess.

Digitized by the Internet Archive
in 2026

https://archive.org/details/IA41554606_0147

So reichhaltig auch die Literatur über congenitale Anomalien der Hornhaut im Allgemeinen genannt werden muss, so finden wir doch gerade über die angeborenen Trübungen der Hornhaut nur kürzere und vereinzelte Angaben.

Zudem befasst sich ein Theil dieser Mittheilungen nur mit der klinischen Seite der Anomalie, während wiederum ein Theil der die anatomischen Verhältnisse berührenden Arbeiten aus einer Zeit datirt, in der noch der Mangel an einer guten und ausgebildeten Technik, wie wir sie heute zu Hülfe nehmen können, eingehendere mikroskopisch-anatomische Untersuchungen und erschöpfendere Ausnützung des Materiales von selbst schon sehr beschränkte.

Von den neueren, diesen Gegenstand behandelnden Arbeiten gibt eine von Steffan in den klinischen Monatsblättern für Augenheilkunde 1867 veröffentlichte einen etwas genaueren Sectionsbefund. Die Missbildung, welche an einem vorzeitig geborenen Kind beobachtet wurde und in beiderseitiger centraler Trübung der Hornhaut unter gleichzeitiger Wölbungsveränderung der letzteren und Verlagerung der Linse bestand, wurde auf eine unvollkommene Lösung der Linse vom Hornblatt zurückgeführt.

Eingehendere Angaben über die mikroskopischen Verhältnisse werden jedoch auch hier nicht gemacht, sondern es ist nur mehr beiläufig gesagt, dass „die normal entwickelte centrale Hornhautpartie“ ein „skleraähnliches“ Aussehen bot.

Es erschien mir daher nicht unangebracht, an einem mir aus der pathologisch-anatomischen Sammlung der Augenklinik von Prof. v. Rothmund gütigst überlassenen Falle von beider-

seitiger congenitaler Trübung der Hornhaut in ihrem unteren äusseren Randabschnitte beim Schwein die mikroskopischen Verhältnisse des Genaueren zu studiren. Da die beiden Bulbi in ihren mikroskopischen Verhältnissen fast völlig übereinstimmten, so wird in der Beschreibung kurzweg immer nur von einem Bulbus die Rede sein.

Makroskopische Beschreibung.

Der Bulbus misst in seinem äquatorialen Durchmesser 25 Mm., in seiner Längsaxe 23 bis 24 Mm.

Im grösseren Theil ihrer Ausdehnung ist die etwas unregelmässig queroval gestaltete, im horizontalen Durchmesser 16 Mm., im verticalen 13 Mm. haltende Hornhaut von blaugrauer Farbe und gut transparent, so dass man die dunkle Iris deutlich durchschimmern sieht; ihre Wölbung ist gleichmässig und entspricht einer Scheitelhöhe von etwa 4 Mm.

Ein in jeder dieser Beziehung völlig abweichendes Verhalten zeigt der nach abwärts und etwas nach aussen gelegene Theil der Hornhaut (siehe Tafel, Fig. 1 a). Derselbe hat einen grössten Höhendurchmesser von 6 Mm. (gemessen vom unteren äusseren Cornealrand in aufsteigender Richtung nach dem Hornhautcentrum), einen Breitendurchmesser (senkrecht auf den der Höhe gemessen) von 9 bis 10 Mm. Dieses gegen die centralen Theile der Hornhaut durch eine convexe Bogenlinie begrenzte Segment hat eine grauweisse opake Färbung, welche besonders intensiv in einer Mittelzone, weniger beträchtlich nach dem Hornhautrande hin ist. Gegen das Hornhautcentrum geht sie, mehr und mehr an Intensität abnehmend, allmählich in das Blaugrau der übrigen Cornea über. Die Transparenz ist in dem beschriebenen Theile, je nach höherem oder geringerem Grad der Opacität, ganz aufgehoben, bezw. mehr oder minder herabgesetzt.

Endlich zeigt auch die Cornealwölbung hier eine Abweichung, indem das beschriebene Stück in geringem Grade über das angrenzende Hornhautniveau erhaben ist.

Rings umsäumt ist die Hornhaut von der normal aussehenden Conjunctiva bulbi.

Es wurde nun der Bulbus durch einen Aequatorialschnitt in eine vordere und in eine hintere Hälfte zerlegt und die Linse (die histologische Untersuchung derselben ergab keine pathologischen Veränderungen, ebenso zeigte die Zonula Zinnii ein regelrechtes Gefüge) vorsichtig entfernt.

Auch die hintere Bulbushälfte war, um das auch gleich vorweg zu bemerken, ebenfalls frei von jedweder Anomalie.

Das Corpus ciliare zeigte verschiedene Eigenthümlichkeiten: Die Ora serrata verläuft nicht in kreisförmiger Linie, sondern ist unten und aussen etwas abgeflacht. Diese Abflachung ist bedingt durch eine Verkürzung der Ciliarfirsten. Während nämlich an der gegenüberliegenden Region die Entfernung vom Scheitel der Ciliarfirsten bis zur Ora serrata gut 6 Mm. beträgt, misst sie hier nur 4 Mm. Dabei sind die Ciliarfortsätze hierselbst feiner und schwächer und erreichen, ohne sich besonders zu verzweigen, mit ihren feinen Ausläufern direct die Ora serrata.

An den benachbarten, noch mehr aber an den diametral gegenüberliegenden Partien jedoch sind die Ciliarfirsten stärker und massiger und die Ciliarfortsätze nach ihrem Ende hin reichlich dentritisch verzweigt.

Die Farbe des Ciliarkörpers ist allenthalben stahlfarbig blaugrau mit mattem, wie verschleiertem, sammtartigen Glanz. An einzelnen Stellen finden sich am Ciliarkörper noch anhaftende Reste der entfernten Zonula Zinnii.

Weiter nach vorn ragt der Pupillartheil der Iris vor dem ihre peripheren Partien verdeckenden Ciliarkörper hervor, so dass sich der Randtheil der gleichmässig dunkelbraunen Irishinterfläche gut überblicken lässt. Auch die Iris scheint an der den verkürzten Ciliarfortsätzen entsprechenden Stelle verschmälert zu sein, da die vor dem Ciliarkörper sichtbare Irisrandzone hier kaum $^1/_2$ Mm. breit ist, während sie in dem gegenüberliegenden Bezirk eine Breite von über 1 Mm. aufzuweisen hat. Die Pupille erscheint nahezu kreisrund und hat einen Durchmesser von 9 Mm.

Die hintere Fläche der Hornhaut endlich präsentirt sich, soweit sie sichtbar ist, zum grössten Theil in gleichmässig hellgrauer Farbe. Ein nach unten aussen hin und dem oben beschriebenen opaken Theil der Vorderfläche entsprechend gelegener Randbezirk jedoch zeigt eine braune, dem Chorioidealpigment ähnliche, unregelmässig begrenzte und circa $1^1/_2$ Mm. vom Pupillarrand centralwärts sich erstreckende Pigmentirung, die staubartig der Hinterfläche der Hornhaut aufgestreut, mehr centralwärts fast wie aufgehaucht erscheint (siehe Tafel, Fig. 2 a).

Zum Zwecke der mikroskopischen Untersuchung wurde ein kleiner Theil des in Müller'scher Flüssigkeit gehärteten Materiales ungefärbt geschnitten, das Uebrige aber theils mit Alauncarmin,

theils mit Hämatoxylin gefärbt und in 1/50 bis 1/70 Mm. dicke Meridionalschnitte zerlegt. Die Schnittebene wurde so geführt, dass die vordere Bulbushälfte zunächst in zwei gleich grosse Theile geschieden wurde durch einen Meridionalschnitt, der durch die Mitte der oben beschriebenen Hornhauttrübung und das Centrum der Hornhaut verlief. Zu dieser ersten Schnittebene wurden die übrigen parallel gelegt und wurden auf diese Weise Schnitte gewonnen, welche nach ihrer einen Seite hin das Bild der normalen Verhältnisse und gegenüber den Durchschnitt durch die hier vorhandenen Anomalien der Hornhaut und des vorderen Uvealabschnittes neben einander bieten und so durch die Ermöglichung einer sofortigen Vergleichung die Anomalien nur um so prägnanter hervortreten lassen. Es erscheint uns daher auch für unsere Darstellung zweckmässig, den Anomalien vergleichsweise die normalen Verhältnisse, wie sie sich auf unseren Schnitten zugleich bieten, gegenüberzustellen. Wenn wir hier gleichwohl nicht für jede Einzelheit dem anormalen sofort den normalen Befund an die Seite stellen, sondern vielmehr zuerst kurz, aber in ihrem Zusammenhang die normalen Verhältnisse, wie sie sich auf der einen Schnittfläche präsentiren, darstellen und dann erst die Anomalien der anderen Seite, und zwar ebenfalls im Zusammenhang betrachten, so geschieht dies, um Zusammengehöriges nicht auseinanderzureissen und zugleich um Wiederholungen möglichst vorzubeugen.

A) Mikroskopischer Befund der normalen Theile der Cornea, Conjunctiva, Sklera und des vorderen Uvealabschnittes.

Die Conjunctiva, die in einer Dicke von durchschnittlich 0,2 Mm. der Sklera anliegt, präsentirt sich als ein ziemlich lockeres, jedoch nicht weitmaschiges Gewebe, das in reicher Menge theils runde, theils ovale, fein granulirt aussehende Kerne einschliesst, in deren Mehrzahl man noch ein kleines, scheinbar meist randständiges Kernkörperchen erkennen kann. Reichlich durchsetzt ist das Gewebe, besonders in seinen mittleren und tieferen Schichten von dünnwandigen leeren Blutgefässen, die theils quer, theils schräg, theils auch der Länge nach getroffen sind. Dieselben zeigen sich nur vereinzelt in sehr feinen Querschnitten in der zunächst unter dem Epithel gelegenen Gewebspartie, die sich durch engere Fügung ihrer Elemente und grösseren Kernreichthum auszeichnet. Von diesem Theil aus ragen hier

vereinzelt, dort zahlreicher, Fortsätze zapfenartig in das Epithel hinein und lassen in ihrem Gipfel meist den Querschnitt eines kleinen Gefässes erkennen.

Das Epithel ist mehrschichtig, indem über einer basalen cylinderischen Lage mehr rundliche oder polygonale und weiter nach vorn endlich abgeplattete Zellen liegen. In den von der Cornea weiter entfernten Partien ist diese Anordnung nicht so deutlich, da hier die basalen Zellen von mehr keulenförmiger nach hinten fein auslaufender Gestalt, weniger regelmässig zu einander und schief zu ihrer Unterlage gestellt sind, andererseits die oberflächlichen Zellen geringere Abplattung zeigen, als in der Gegend des Ueberganges zum Cornealepithel. Dieser letztere erfolgt allmählich, indem die Zellen massiger werden und sich regelmässiger zu einander stellen. Die mittlere Zellenlage ordnet sich dabei in langgestreckte Züge, die in sanften Bogenlinien in die Basalreihe ausstrahlen. Hierdurch werden 3 bis 5, je näher der Hornhaut um so grössere, Epithelzapfen in das subepitheliale Gewebe hineingeschoben, dessen letzter und stärkster die Grenze zwischen Conjunctiva und Cornea bezeichnet.

Das Epithel der Cornea zeichnet sich durch seine Vielschichtigkeit aus, die besonders sich in den centralen Partien geltend macht.

Die vorderen platten Zellen, die in den tieferen Lagen mehr spindelförmig werden, liegen in dicht an einander geschlossener Reihe in 3 bis 4 Lagen hinter einander. Noch reichlicher sind die der mittleren Zone angehörenden polygonalen Zellen über einander gelagert. Dieselben, in den äusseren Schichten mehr breit, in den inneren mehr hoch gestaltet und je nach den Formeigenthümlichkeiten der Nachbarzellen selbst recht verschieden geformt, lassen deutlich einen hellen Zellkörper, runden körnigen Kern und dunkles Kernkörperchen und sie gegen die Nachbarzellen scharf absetzende Grenzconturen erkennen. Die in einfacher Lage vorhandenen cylindrischen Basalzellen endlich zeigen ebenfalls die genannten Attribute. Die Kerne sind hier der Zellform entsprechend mehr oval und liegen nicht in allen Zellen in gleicher Höhe, sondern in diesen näher, in jenen entfernter von der distalen Zellengrenze, jedenfalls aber nie im basalen Ende der Zellen. Mit diesem stets kernlosen Stück sitzt zum Theil unter kurzer Verbreiterung die schmale hohe Cylinderzelle auf der darunter befindlichen vorderen Basalmembran auf.

Diese helle structurlose, aber nicht besonders stark lichtbrechende Membran ist nicht auf allen Schnittreihen gleich deutlich und zeigt selbst bisweilen in dem einzelnen Schnitt Schwankungen an Stärke und Deutlichkeit. Im Allgemeinen ist sie in der Gegend des Hornhautcentrums am stärksten entwickelt und nimmt nach der Peripherie hin an Mächtigkeit ab, um dort schliesslich in dem zwischen Corneoskleralgrenze sich einschiebenden Conjunctivalgewebe sich zu verlieren. Ihre Dicke beträgt im Mittel 0,01 Mm.

Das Cornealparenchym, das ebenfalls in der centralen Partie mächtiger ist als im Randtheil, hat eine mittlere Dicke von 0,8 Mm., übertrifft somit die Dicke des vorderen Epithels um das 8- bis 9fache.

Trotz dieser ziemlich geringen Dicke bietet doch die Hornhaut das Aussehen eines derben, festgefügten Gewebes. Die homogen erscheinenden Querschnitte der Lamellen, die da und dort durch Abzweigung in einander übergehen und an Stärke unter einander nur wenig variiren, verlaufen in den hinteren Theilen der Hornhaut fast ganz gerade gestreckt, während sie in den vorderen Lagen mehr sanfte Wellenlinien beschreiben, wobei der engere Zusammenhalt der einzelnen Lamellen unter einander etwas vermindert wird, so dass in den vorderen Hornhautpartien das Gewebe lockerer erscheint als in den rückwärtigen. Zu dieser Erscheinung trägt ausserdem auch noch das Verhalten der Saftkanallücken bei; diese sind nämlich in den vorderen und mittleren Schichten weit zahlreicher als in den tieferen.

Ein auffälliger Unterschied in der Geräumigkeit der Lücken besteht dabei nicht.

In den die Hornhautkörperchen bergenden Hohlräumen sieht man fast immer einen mehr oder weniger platten, der einen Wand angelagerten Kern, an den sich zuweilen noch ein feiner Ausläufer anschliesst. Besonders deutlich sind die Kerne in den Körperchen der tieferen und tiefsten Partien.

Bedeutend schärfer als gegen die vordere Basalmembran ist die Cornea propria gegen die Membrana Descemetii abgesetzt. Bezüglich ihrer Dicke zeigt die Membr. Descemetii der vorderen Basalmembran entgegengesetzte Verhältnisse; sie ist in ihren centralen Partien merklich dünner als an der Peripherie. Ihre Dicke beträgt im Mittel 0,02 Mm.

Sie erscheint ebenfalls structurlos, homogen, doch stärker

lichtbrechend als die Bowman'sche Haut. Sowohl nach hinten gegen das Epithel, als auch nach vorne ist die Grenze der Membran scharf; nach vorne jedoch mit Ausnahme des peripheren Bezirks, in welchem sich der vom Ciliarkörper herkommende Gewebskeil zwischen sie und die Cornea einschiebt.

Eine charakteristische Eigenschaft der Descemet'schen Haut konnten wir auch an unseren Schnitten wiederholt beobachten; stets wo ein Stückchen derselben von der Cornea losgerissen war, war es umgebogen oder aufgerollt und zwar immer nach vorne, wie das noch anhaftende Epithel deutlich erkennen liess.

Das hintere Hornhautepithel wird gebildet von einer einfachen Lage platter Zellen, die einen ziemlich langgestreckten, auf dem Querschnitt stäbchenförmig gestalteten Kern einschliessen. Die Zellen bilden ein die Membrana Descemetii überziehendes Häutchen, dessen Zusammenhang, auch wenn es, wie es bei einigen Präparaten der Fall war, von seiner Grundlage abgelöst ist, auf selbst längere Strecken erhalten bleibt.

So auffällig auch in ihrem weiteren Verlauf die Sklera in ihrer Structur von der Hornhaut verschieden ist, so unmerklich gehen doch in der Corneoskleralgrenze die Elemente der einen Membran in die der anderen über. Nicht nur die einzelnen Repräsentanten der Hornhautgrundsubstanz, die auf dem Durchschnitt bandartig erscheinenden Lamellen, setzen sich continuirlich in das Grundgewebe der Sklera fort, sondern auch das Verschwinden der charakteristischen Hornhautkörperchen einer- und das Auftreten der Skleralgewebskerne andererseits erfolgt im Einzelnen so wenig präcis, dass man fast von einer Corneoskleralgrenze nicht reden könnte. Und doch tritt eine solche, sobald man nur die beiden Membranen im Ganzen betrachtet, deutlich hervor. Dieselbe verläuft von der peripheren wulstförmigen Verdickung des vorderen Cornealepithels in schräg nach hinten und aussen ziehender Linie bis zum Ansatz des Ligamentum pectinatum an die Membrana Descemetii, so dass das Skleralgewebe spitz auslaufend gut 1,5 Mm. weit über die Cornea herübergeschoben erscheint. Schon in geringer Entfernung von dieser Grenze treten die Eigenthümlichkeiten der beiden Gewebe prägnant hervor; während dort die Lamellen gestreckt und eng übereinander verliefen, ist hier die lamelläre Anordnung aufgehoben, die Bindegewebsbündel weichen etwas auseinander, so dass kleine Zwischenräume entstehen, sie verflechten sich unter einander in verschiedenen Richtungen und kreuzen sich, indem die einen vor-

wiegend meridionalen, die anderen circulären Verlauf nehmen. An allen diesen Bündeln lässt sich ein fibrillärer Aufbau leicht erweisen.

Sehr reichlich sind in dem Skleralgewebe Kerne vorhanden, welche jedoch nicht wie in der Hornhaut gesondert von der Grundsubstanz zwischen den einzelnen Abtheilungen dieser liegen, sondern hier in dieser selbst sich befinden, ihr selbst angehören. Daher ist auch ihre Anordnung eine ganz unregelmässige, wie auch die Form ihres Durchschnitts, je nachdem sie längs-, schräg- oder quergetroffenen Bündeln angehören, bald länglich, bald ovoid, bald rund erscheint. Ein weiterer bedeutungsvoller Unterschied ist in dem Auftreten von, wenn auch nur vereinzelten Gefässen gegeben. Diese werden, mit Ausnahme einer auf einer Reihe unserer Präparate in ihrem Durchtritt durch die Sklera getroffenen Vena vorticosa, fast nur in der vorderen, der Hornhaut benachbarten Region der Sklera gefunden und sind hier stets, jedoch nur schwach kalibrirt, selten in den mittleren Lagen, etwas häufiger, jedoch (bei Weitem) nicht regelmässig in der Nähe der Grenze gegen den Ciliarkörper zu gewahren. Auch dicht unter der Grenze gegen die Conjunctiva findet sich eine Anzahl Gefässquerschnitte, die gegen die Bindehautgefässe durch ihre dickere Wandung und ihre Füllung charakterisirt sind.

Die Sklera ist in der Nähe der Hornhaut mächtiger als diese und hat hier eine Dicke von 0,8 Mm. Circa 0,5 Mm. hinter dem Lig. pectinatum breit bildet die Sklera in ihrer Begrenzung gegen den Ciliarkörper auf dem Durchschnitt einen deutlichen Graben und prominenten Wall, welch letzterer den Ansatzpunkt eines Theiles des später zu erwähnenden Ciliarmuskels darstellt. Weiter nach rückwärts nimmt die Dicke der Sklera wieder ab, in gleichem Verhältniss aber nimmt dabei die Dichtigkeit und Derbheit des Gewebes zu. Zu erwähnen sind noch ein paar Pigmenteinlagerungen, die sich einmal in der Umgebung der durchtretenden Vena vorticosa und ferner dicht an der Grenze gegen den Ciliarkörper in der Sklera finden. Das ihnen angehörende körnige hellbraune Pigment bildet auf dem Durchschnitt schollige, gestreckte, ästige Formen, an denen Zellstructur jedoch nicht recht zu erkennen ist..

Der vordere Uvealabschnitt (wenn ich darunter Iris, Lig. pect., Fontana'schen Raum und Corp. ciliare begreifen darf) verläuft im Ganzen sehr langgestreckt und schlank, indem einmal der Ciliarkörper auf dem Durchschnitt ziemlich lang und schmal,

dann aber auch der gleichwohl recht stark entwickelte Ciliarfortsatz weniger gegen den Innenraum des Auges vorragt, als vielmehr der Hinterfläche der ebenfalls auf dem Durchschnitt lang ausgezogenen Iris ziemlich eng angeschmiegt sich nach vorne streckt.

Der Antheil des Uvealtractus zunächst, der von den beiden Blättern der secundären Augenblase geliefert wird, lässt sich auf unseren Schnitten in seinem ganzen Verlauf sehr deutlich verfolgen und unterscheiden: die dem inneren Blatt der secundären Augenblase entsprechende Lage von unpigmentirten kubischen Zellen mit rundem Kern und deutlichem Kernkörperchen überzieht in ununterbrochener, einschichtiger Lage von der Ora serrata an den Uvealtractus. Die auf dem senkrechten Durchschnitt kubischen Zellen präsentiren sich natürlich, je nachdem sie in die Schnittrichtung fallen, in sehr verschiedener Form, so dass alle möglichen Uebergänge von langgestreckten cylindrischen zu platten Zellen und zuweilen scheinbar mehreren Zellenlagen sich finden. Von dem Punkt an, wo sich diese bis dahin ganz pigmentlose Zellenlage vom Ciliarfortsatz auf die Hinterfläche der Iris umschlägt, finden wir feinkörniges braunes Pigment in sie eingelagert, welches in den der Umschlagsstelle zunächst gelegenen Zellen nur erst spärlich und stets ausschliesslich auf den gegen die Iris gerichteten Zellgrund concentrirt zu treffen ist, während die 8. bis 10. Zelle vom Ciliarfortsatz aus gerechnet schon völlig mit feinkörnigem Pigment gefüllt erscheint. Am Pupillarrand schlägt sich diese Zellenlage deutlich in scharfer Knickung in die das äussere Blatt der secundären Augenblase darstellende, weniger mächtige Pigmentzellenlage um. Wie die innere Lage, so lässt auch diese die einzelnen, meist kubischen Zellen noch deutlich von einander unterscheiden. Dies Verhalten hört jedoch am Ciliarrand der Iris auf, indem von hier an eine Mehrschichtung mit gleichzeitiger Verkleinerung der einzelnen Elemente einzutreten scheint. Die Pigmentschicht nimmt im weiteren Verlauf gegen die Ora serrata hin noch an Dichtigkeit zu, wodurch die Unterscheidung von einzelnen Elementen dann ganz und gar aufgehoben ist. —

Die Iris hat, vom Kammerwinkel bis zur Spitze gemessen, eine Länge, oder besser gesagt, eine Breite von 3,8 Mm., ihre Hinterfläche vom Ciliar- bis Pupillarrand misst 2,9 Mm. Sie ist nicht in allen ihren Partien gleich dick, sondern nimmt von ihrem ciliaren Ende, das die geringste Stärke (0,4 Mm.) auf-

weist, bis über ihre Mitte hinaus etwas an Dicke zu, um sich von da an rasch zuzuspitzen, indem ihre vordere Fläche, die bis dahin ziemlich eben verlief, unter Bildung von 2 oder 3 wulstförmigen Terrassen rasch gegen die vom Ciliar- bis Pupillarrand eben verlaufende Hinterfläche abfällt. —

Auf der Vorderfläche der Iris bis auf das Lig. pectin. finden wir zunächst, auf manchen Schnitten nur vereinzelt, auf anderen jedoch in zusammenhängender, nur hier und da unterbrochener Reihe ganz solche platte Zellen, wie sie an der Hinterfläche der Hornhaut sich darboten.

Dicht unter dieser Endothellage zieht, schon dem Irisstroma angehörig, ein feiner, aus einzelnen zellkerngrossen rundlichen Körnern zusammengesetzter Pigmentstreifen unter geringer Dickenzunahme bis zum Pupillarrand hin. Das Irisstroma selbst stellt sich dar als hauptsächlich aus Bindegewebsbündeln bestehend, die in den verschiedensten Richtungen geflochten sind.

In den der Vorderfläche näheren Partien finden sich auf dem Schnitt vorzugsweise quergetroffene, also circulär verlaufende Bündel, während in den mittleren Lagen diese in verschiedenster Richtung durcheinander gehen. In den hinteren Lagen endlich sehen wir viele längsgetroffene Bindegewebsbündel, die von der Hinterfläche garbenförmig gegen die Vorderfläche hin gerichtet sind und ihre einzelnen Bestandtheile gegen einander austauschen, oder in anders verlaufende Bündel übergehen lassen.

Sehr zahlreich bieten sich die verschieden getroffenen, bald runden, bald ovalen, bald länglichen Kerne dar, die unregelmässig allenthalben verstreut liegen. Ebenso unregelmässig ist das Pigment angeordnet und über den ganzen Bereich des Irisstroma ausgestreut. Dasselbe ist deutlich unterschieden von dem Pigment der secundären Augenblase durch seine leichtere Farbe und die gröbere, mehr schollige oder ästige Form.

Einen weiteren, auf den Schnitten sehr hervortretenden Bestandtheil des Stroma machen die meist dickwandigen, an musculösen Bestandtheilen reichen Gefässe aus. Nie fehlen auf den Schnitten im Ciliarende der Iris, wo das Gewebe stets fester gefügt und vorzugsweise von radial verlaufenden Bündeln gebildet ist, die ziemlich stark kalibrirten, dickwandigen, quergetroffenen Gefässe, die den Circulus arteriosus iridis major darstellen. Während in den mittleren Partien Gefässe meist geringeren Kalibers in den verschiedensten Verlaufsrichtungen getroffen sind, begegnen wir in den vordersten Gewebsschichten ungemein

zahlreichen, stets quergetroffenen feinsten Gefässen. Auch in den hintersten Partien sind solche, doch weit seltener vorhanden. Hier und da präsentirt sich ein Nervenzweig auf dem Quer- oder Schrägschnitt.

In einer Entfernung von circa 1,4 Mm. vom Pupillarrand beginnt, in die hintersten Stromalagen eingebettet, der Sphincter iridis, der bis an den Pupillarrand reicht und eine Dicke von durchschnittlich 0,12 Mm. hat.

Man sieht die quergeschnittenen Muskelbündel von Bindegewebszügen umgeben, die von der Hinterfläche aufsteigend arkadenartig über den Muskelbündeln sich vereinigen. In den Muskelbündeln selbst sieht man die einzelnen Muskelzellen quergeschnitten und kann an vielen derselben deutlich Zellenkern und -Leib unterscheiden.

Unter dem M. sphincter iridis und weiter ciliarwärts unter dem Irisstroma lässt sich auf der ganzen Irislänge eine anscheinend structurlose trübgraue, ziemlich gleichmässig dicke Schicht (0,02 Mm.) verfolgen, welche gegen das Irisstroma sich scharf abhebt und keinerlei Formelemente in sich einschliesst.

Ausserordentlich deutlich und klar zeigen sich uns die Texturverhältnisse des Kammerwinkels, des Fontana'schen Raumes und des Ligamentum pectinatum, und dies um so mehr, als ja gerade beim Schwein bekanntermaassen das Ligament. pectinatum, dessen Structur auch für die architektonischen Verhältnisse der beiden anderen Gebilde maassgebend ist, sich einer sehr kräftigen Entwicklung zu erfreuen hat.

Der Kammerwinkel, von der Membrana Descemetii einerseits und dem Ligamentum pect. andererseits gebildet und von den oben erwähnten Endothelzellen überkleidet, liegt stets um nicht Geringes (durchschnittlich 0,9 Mm.) weiter peripherwärts, als der Uebergang von der Iris zum Processus ciliaris und bildet auf dem Durchschnitt einen meist abgerundeten Winkel zwischen 40 und 70°.

Das Ligamentum pectinatum sehen wir gebildet von einem, auf den meisten Präparaten von zwei, auf einzelnen von drei und selbst vier hintereinander stehenden Pfosten, welche sich deutlich als Fortsätze der Iris präsentiren. Diese entstehen so, dass sich von der Gegend des Circulus arteriosus iridis major aus die dort ja vorzugsweise schon radiär gerichteten Gewebsbündel nach dem Kammerwinkel hin enger zusammenlaufend vereinen, indem sie alle Bestandtheile des Irisstroma — den Muskel

natürlich abgerechnet — an dem Aufbau theilnehmen lassen. Sehr spärlich sind allerdings dabei die Blutgefässe, sehr reichlich dagegen die grossen Pigmentzellen vertreten. Nachdem sich die Balken in der Nähe des Kammerwinkels mehr consolidirt haben, setzen sie sich unter Ausstrahlung ihrer Fibrillen in das später zu erwähnende, vom Ciliarkörper herkommende Gewebe fest, erreichen also die Cornea und Sklera selbst nicht. An dem Fusstheil des vordersten Pfosten schlägt sich die Membrana Descemetii um und endet hier scharfkantig auslaufend.

Von dem Lückensystem zwischen den Balken des Lig. pectinatum wird der vordere, engere Theil des Fontana'schen Raumes gebildet. Wir müssen nach unseren Schnitten dahingestellt sein lassen, ob diese Maschenräume von einem Endothelbelag ausgekleidet sind; allerdings trifft man ziemlich häufig den Balkenwänden anliegende, denen des hinteren Hornhautepithels gleichende Zellkerne, doch lassen sich dieselben andererseits auch wieder schwer von den Bindegewebskernen differenziren.

Der übrige, weiter peripher gelegene grössere Theil des Fontana'schen Raumes ist bedeutend weitmaschiger, verdankt jedoch denselben, nur feinfädiger verknoteten und dem Ciliarkörper angehörenden Gewebselementen seine Entstehung. Der ganze Fontana'sche Raum hat im Mittel eine Länge von 0,8 Mm. und eine Höhe von 0,5 Mm.

In den dem Ciliarkörper zugewendeten Grenzpartien des Fontana'schen Raumes finden sich oft ein paar auf dem Querschnitt getroffene Nervenzweigchen, die in den Knotenpunkten der Gewebsspangen wie suspendirt erscheinen.

Im Fontana'schen Raum befinden wir uns schon in der Region des Ciliarkörpers. Dieser lässt in seinen vorderen Partien ausser den den Gefässen angehörigen keine musculären Elemente in sich entdecken. Erst von der Gegend des oben erwähnten Skleralwulstes an lassen sich solche und nun in reichlicher Menge und kräftiger Entwicklung nach rückwärts bis zu ihrem Ansatz verfolgen, der etwa in 1,5 Mm. Entfernung von der Ora serrata anscheinend ohne bindegewebige Vermittlung direct in das Chorioidalstroma erfolgt.

Wenn man den in der Nähe seines Ansatzes nur aus meridional verlaufenden Elementen bestehenden, in seiner Ansatzregion spitz auslaufenden Ciliarmuskel nach vorwärts gegen seinen Ursprung verfolgt, stösst man sehr bald und zwar in seinem der Sklera zugewandten Theil auf schräg- und quergetroffene Mus-

kelzellen, welche weiterhin noch an Reichlichkeit zunehmen. Es scheint also ein Theil des Muskels hier in mehr circulärer Richtung zu verlaufen. In der Nähe des Skleralwulstes, wo der gesammte Muskel eine Dicke von 0,3 Mm. aufweist, tritt plötzlich reichliches, mit grossen Pigmentzellen versehenes und Blutgefässe führendes Bindegewebe auf, unter dessen Vermittelung die circulären, von ihm nun vielfach durchflochtenen Muskelbündel am Skleralwulst angeheftet sind.

Der übrige noch meridional verlaufende Theil des Muskels geht in derselben Gegend gleichfalls unter Beimischung und Vermittelung von Bindegewebszügen in ein anfangs ziemlich weitmaschiges, kernreiches, vielfach in einander verflochtenes Gewebe über, das den grössten Theil der vorderen Ciliarkörperregion einnimmt, nach innen in die festere Bindegewebslage des Ciliarkörpers, nach vorne in die Spangen des Fontana'schen Raumes sich verliert. Nach aussen hin jedoch setzt sich dasselbe fort in ein enger gefügtes, elastisch glänzendes und kernreiches Netz- und Plattengewebe, welches die vor dem Skleralwulst befindliche Skleralrinne ausfüllend und dem Skleralgewebe eng anliegend unter gleichzeitiger Dichtigkeitszunahme weiter nach vorne die Fusstheile des Lig. pect. erreicht, um mit diesem eine innige Verbindung einzugehen und schliesslich in einem keilförmig unter die Membr. Descem. vorgeschobenen Ausläufer zu enden.

Von der Grenze gegen die Iris bis in die Chorioidea hinein lässt sich durch die ganze Länge des Ciliarkörpers ununterbrochen die im Mittel 0,1 Mm. dicke Bindegewebsschicht verfolgen, die zwischen dem Ciliarmuskel und dem Augenblasenantheil des Ciliarkörpers gewissermaassen als Grundlage des Ciliarkörpers ausgebreitet ist, viele grosse Pigmentzellen führt, Gefässe und Nerven, meist längsgetroffen, in geringerer Menge in sich schliesst und in die von den Augenblasenblättern gebildeten Falten meist pigmentlose, aber kernreiche Zapfen abgibt.

Als ebensolcher, nur weit grösserer, reichverzweigter und mit Pigmentzellen und Blutgefässen versehener Bindegewebszapfen präsentirt sich der Processus ciliaris, über welchen wir hier, da wir ja seinen Augenblasentheil schon behandelt, seine Gestalt und Verlaufsrichtung schon erwähnt haben, nichts mehr zu sagen brauchen.

Wir haben hiermit die normalen Verhältnisse der uns hier interessirenden Theile genau so, wie sie auf unseren Schnitten

sich darboten, geschildert. Wenn wir dabei vielleicht etwas weit ins Einzelne gegangen sind, so hat dies einmal darin seinen Grund, dass man, wenn man überhaupt mikroskopisch untersuchen und beschreiben will, schon naturgemäss zur Berücksichtigung sonst minutiöserer Details geführt wird.

Ferner aber sind die anatomischen Verhältnisse eines grossen Theiles der hier in Frage kommenden Partien, so des Lig. pect., des Fontana'schen Raumes und des Ciliarmuskels, von denen des menschlichen Auges gerade beim Schwein so abweichend und eigentlich noch so wenig genau beschrieben, dass es uns auch nicht überflüssig erschien, etwas gründlicher auf dieselben einzugehen. Und endlich hielten wir es für zweckmässig und für das Verständniss der Anomalien erforderlich, die normalen Verhältnisse in ihrem Detail den pathologischen Befunden gegenüberzustellen, deren Einzelheiten gerade dadurch um so prägnanter in die Augen fallen werden.

B) Mikroskopischer Befund der Conjunctiva, Cornea, Sklera und des vorderen Uvealabschnittes in den pathologisch veränderten Partien.

Die Conjunctiva zeigt auf unseren Schnitten nichts Abnormes.

Um so grösser ist die Fülle auffallender Veränderungen, die die Hornhaut und zwar in allen ihren Componenten bietet.

Schon bei Betrachtung der Schnitte mit unbewaffnetem Auge und mit schwachen Vergrösserungen fällt der Gesammtdickendurchmesser der Hornhaut sehr auf, der über das Doppelte von der der entsprechenden gegenüberliegenden normalen Partie beträgt. Die Hornhaut misst hier 1,5 Mm.

Weiterhin macht sich auch schon bei dieser Betrachtung eine im Verhältniss zu den blasser gefärbten vorderen und hinteren Partien stärker tingirte mittlere Zone der Hornhaut bemerklich, welche sich keilförmig einige Millimeter weit in dem Hornhautparenchym centralwärts vorschiebt.

Die Verdickung der Hornhaut fällt allein auf Kosten des Parenchyms. Denn die übrigen Componenten derselben erscheinen nicht nur nicht verdickt, sondern grösstentheils sogar reducirt, und in ganz besonderem Maass ist es das Epithel, welches von dieser Reduction betroffen ist. Die Verdünnung desselben ist so bedeutend, dass die Dicke desselben im Mittel nur die Hälfte, an der hauptsächlich afficirten Region jedoch

fast nur ein Drittel der normalen Dicke beträgt. Noch auffälliger als diese absolute Dickenabnahme des Epithels erscheint natürlich die relative, auf die gleichzeitige Hornhautverdickung bezogene Verschmächtigung desselben. Das Verhältniss der Dicke des Epithels zu der der gesammten Hornhaut stellt sich hier ungefähr wie 1 : 32, während, wie wir sahen, das dem Normalen entsprechende Verhältniss 1 : 9 ist.

Diese Verschmälerung des Epithels ist weniger ausgesprochen in der Nähe der Conjunctivalgrenze. Hier finden wir dasselbe vielmehr von ungefähr normaler Stärke, wie auch die wulstigen Verdickungen, die die Grenze zwischen Conjunctiva und Cornea darstellen, weder an Mächtigkeit, noch in der Anordnung ihrer Elemente sich abweichend verhalten. Von dem letzten und stärksten Wulst an nimmt, wie bei normalen Verhältnissen, die Epithelschicht an Mächtigkeit langsam ab, doch nicht, um wie dort, nach kurz vorübergehender, geringgradiger Verdünnung wieder grössere Mächtigkeit zu erlangen, sondern es schreitet die Verschmächtigung hier immer weiter centralwärts fort und erreicht in einer Entfernung von 3 bis 4 Mm. vom Epithelwulst ihren Höhepunkt. Die Dicke des ganzen vorderen Epithelüberzugs beträgt hier nicht mehr als 0,03 Mm.

Die eben geschilderte Dickenabnahme beruht, wie wir sehen werden, einmal und hauptsächlich in einer numerischen, dann aber in einer interstitiellen Verminderung der Epithelzellen, weiterhin zum Theil wohl auch noch in einer Veränderung der Anordnung der Zellen unter einander.

Am wenigsten verändert erscheint der vorderste, von den platten Zellen repräsentirte Theil des Epithels. Allerdings ist derselbe streckenweise ebenfalls etwas reducirt, aber immer noch ist er deutlich aus einigen Lagen bestehend vorhanden. Die einzelnen Zellen sind zum Theil vielleicht etwas mehr abgeplattet als bei normalen Verhältnissen. Bedeutend vermindert dagegen ist die mittlere Schicht der rundlichen und polygonalen Zellen und zwar hauptsächlich in numerischer Beziehung.

So werden dieselben streckenweise fast ganz vermisst, zuweilen erscheinen sie nur vereinzelt, oft nur in einer einzigen Lage. Dabei erscheinen die Zellen selbst auch noch verkleinert und zwar vornehmlich auf Kosten des Zellleibes. Doch auch die Kerne sind vielfach etwas reducirt. Sie machen nicht den runden, ich möchte sagen, vollen Eindruck wie die der normalen Seite, sondern sind mehr platt, mehr eckig und unregelmässig

gestaltet. Diese Formveränderung scheint auf einer Schrumpfung zu beruhen, denn man bemerkt nicht selten um den Kern herum, selbst wenn die Zelle im Ganzen verkleinert ist, eine auffällig helle Zone, eine Art perinucleäre Vacuole.

Die Basalzellenlage ist überall erhalten, doch auch sie hat tiefgehende Veränderungen aufzuweisen.

Vom Cornealrand aus centralwärts verfolgt, bewahren sie noch am längsten ihre normalen Eigenschaften, ihre regelmässige enge Anordnung, ihre hochcylindrische Gestalt. Bald aber sieht man auch in ihnen zunächst die bekannte helle Zone um den länglichen Kern auftreten; doch erscheint dieser eigentlich nicht verkleinert, eher vielmehr die Zelle selbst ausgedehnter. Weiterhin werden die Zellen niedriger, verlieren die rein cylindrische Gestalt und stehen nicht mehr so eng und regelmässig an einander, während zugleich die um die nunmehr auch etwas unregelmässig gestalteten Kerne auftretenden Vacuolen häufiger werden.

Der protoplasmatische Zellinhalt ist, und dies gilt auch für die beiden anderen schon abgehandelten Zellformen, durchgehends mehr oder weniger getrübt, so dass der ganze Epithelüberzug ein etwas schmutzig verwaschenes Aussehen hat.

Jenseits der hauptafficirten Partie, wo das Epithel im Ganzen schon wieder an Mächtigkeit zunimmt, behält gerade die Basalzellenlage noch ein Stück weiterhin ein abnormes Aussehen: die Zellen sind noch etwas unregelmässig gestellt und zeigen verschiedene, theils mehr kubische, theils mehr runde, auch zuweilen blasige bauchige Form.

Zu erwähnen ist noch ein Bild, dem man in dieser Region in der Basallage einige Male begegnet. Der sonst das Epithel gegen das Parenchym sehr scharf absetzende Saum ist auf eine ganz kurze Strecke (0,01 Mm.) ein wenig undeutlich und über dieser Stelle findet sich in der Basalzellenreihe eine Lücke, welche von den umgebenden Zellen zuweilen sehr regelmässig überbrückt ist. Die Lücke scheint, bei gewisser Einstellung betrachtet, ausgefüllt zu sein von einer grossen rundlichen Zelle mit mehreren blassen, kleineren Kernen.

Wir könnten es hier also zu thun haben mit einer Neubildung von Epithelzellen durch Zelltheilung. Möglicherweise aber haben wir hier doch nur eine Lücke vor uns, aus der ein paar Zellen ausgefallen sind und in welcher das Bild einer grossen, mehrere Kerne haltenden Zelle dadurch vorgetäuscht wird, dass

man Kerntheile von Zellen tieferer Lage sieht, die dann natürlich kleiner und weniger intensiv gefärbt erscheinen. Das Verhalten des gerade hier weniger deutlichen Grenzsaumes spricht auch für letztere Annahme, denn eben die Deutlichkeit und Schärfe dieses Saumes beruht gewiss auf der ununterbrochenen Anordnung der Basalzellen.

Nicht überall leicht ist der Nachweis der vorderen Basalmembran. Ganz in der Nähe des Epithelwalles ist sicher eine, wenn auch nur sehr feine, structurlose Schicht vorhanden, dieselbe wird jedoch weiter centralwärts sehr bald undeutlich, scheint bisweilen noch als Saum vorhanden zu sein, theils wirklich ganz zu fehlen. Jenseits der afficirten Partie ist die dünne structurlose Schicht wieder deutlich zu verfolgen.

Die Veränderungen in dem Hornhautparenchym sind schon bei schwacher Vergrösserung sehr auffällig.

Ausser der schon oben erwähnten stärkeren Tinction der mittleren Zone bemerkt man bei dem allgemeinen Ueberblick, dass das Gewebe sehr aufgelockert und in seinen Bestandtheilen auseinandergezogen ist.

Bei eingehenderer Untersuchung zeigt sich in den einzelnen Lagen des Parenchyms ein sehr verschiedenes Verhalten. Wenn man von der Conjunctiva aus unter dem Epithel vorgeht, gelangt man nicht auf Lamellen, sondern vielmehr sofort auf ein Gewebe, welches eng gefügt ist aus verschieden dünnen Fasern, die in mannigfachster Richtung durcheinander geflochten und zum Theil längs, zum Theil schräg und quer getroffen sind (s. Tafel, Fig. 3 bei a). Dieses filzartige Gewebe ist an kleinen, meist ovalen Kernen ziemlich reich. Dort wo das Epithel wieder an Mächtigkeit zunimmt, geht auch das Filzgewebe allmählich in vorzugsweise längs verlaufende Bündel über, um schliesslich in die leicht wellig verlaufenden Lamellendurchschnitte sich fortzusetzen.

Wie nach der normalen Seite hin, so verliert auch, wenn wir sie in die tieferen Schichten verfolgen, diese etwa 0,3 Mm. dicke Partie allmählich den rein filzartigen Charakter, das ordnungslose Durcheinander und geht auch hier in ein vornehmlich längs verlaufendes Fasergewebe über. Auch hier finden wir wellig verlaufende Bündel, welche auseinanderweichen und sich wieder vereinigen, nachdem sie deutlich auf dem Querschnitt getroffene, also circulär verlaufende Bündel zwischen sich gefasst haben. Die quer getroffenen Bündel haben im Verhältniss

zu den längs getroffenen hier eine ziemliche Mächtigkeit. Durch einige auch hier noch sich dazwischen schiebende, schräg verlaufende Faserstränge erhält das Bild einen noch etwas unregelmässigen Charakter. Regelmässiger gestaltet sich die hier angrenzende, stärker tingirte Mittelzone. Diese bietet ein eigenthümliches Aussehen. Man möchte sagen, dass sie Hornhaut und Sklera zugleich ist. Die in der grossen Mehrzahl längs getroffenen Elemente zeigen mehr gestreckten Verlauf, ganz wie die Hornhautlamellen (siehe Tafel, Fig. 3 bei b). Dabei zeigen sie zwischen sich nicht eben sehr zahlreiche ovale, an den Enden aber zugespitzte, helle, hohlraumartige Gebilde, die den Hornhautlücken gleichen und ebenfalls in ihrem Innern einen platten, wandständigen Kern führen. Zugleich aber, und dies macht den skleralen Charakter aus, trifft man einmal Kerne, die den Fasern selbst angehören, und zweitens deutlich quer getroffene Bündel. Diese letzteren sind hier nur sehr schmal, dafür aber langgestreckt, haben nicht die muskelbauchähnliche Form wie in der eigentlichen Sklera.

Diese Structur der mittleren Zone lässt sich weit gegen das Centrum hin verfolgen. Erst in der Gegend, in der das vordere Epithel schon wieder an Mächtigkeit gewonnen hat, tritt der rein corneale Charakter hervor, der auch hier noch insoweit wenigstens sich etwas abweichend verhält, als die Hornhautlücken durch ihre Grösse und Geräumigkeit sich auszeichnen und die Lamellen deutlich eine fibrilläre Structur erkennen lassen. Nach der Peripherie hin dagegen nimmt diese Gewebszone immer mehr die Eigenschaften der Sklera an unter völligem Verlustgang des cornealen Charakters, und schon in einer Entfernung von über 0,5 Mm. vor der Gegend der vorderen Epithelwulstung bietet es das reine Bild des unvermischten Skleralgewebes dar (siehe Tafel, Fig. 3 bei c).

Die hintere, blassere Gewebsschichte des Cornealparenchyms endlich, zu welcher von der mittleren Schichte aus ebenfalls allmähliche Uebergänge stattfinden, ist besonders durch das überaus lockere Gefüge ihrer Gewebsbestandtheile gekennzeichnet. Sie wird gebildet von derb und fest aussehenden Fasersträngen, welche nicht eben sehr häufig in einander übergehen, meist jedoch nur durch sehr feine, schräg abzweigende Fäserchen mit einander in Verbindung stehen. Der Verlauf dieser mit langen, schmalen stäbchenförmigen Kernen reich ausgestatteten Faserstränge ist meist sehr geradlinig gestreckt, so dass sie lange,

schmale, theils engere, theils weitere leere Zwischenräume einschliessen.

Weiter centralwärts werden die Hohlräume kleiner und dann von den Hornhautlücken ersetzt, welch letztere durchgehends eine ziemlich weite ovale Form bieten und sehr oft dem länglichen Kern anhaftende Protoplasmareste der Hornhautkörperchen erkennen lassen.

Nach der Hornhautperipherie hin aber und nahe der Hornhauthinterfläche bilden die genannten Zwischenräume einige langgestreckte cystenartige Hohlräume; in der Nähe der spitz zulaufenden Enden derselben sind ihre sich gegenüberliegenden Wandungen durch feine Spangen mehrfach quer mit einander verbunden, und es hat fast den Anschein, als ob die Höhlung mit einem Endothelbelag ausgekleidet sei.

Eine weitere, schon bei schwacher Vergrösserung sehr auffällige und selbst dem unbewaffneten Auge erkennbare pathologische Veränderung ist in der, an diesen hintersten Hornhautlagen auftretenden Pigmentirung gegeben (s. Tafel, Fig. 4 bei a). Diese beginnt in einer Entfernung von ca. 4 Mm. von der Gegend des vorderen Epithelfalzes aus gerechnet. Sie ist in ihren Anfängen sehr fein und spärlich und nur zwischen die dann noch näher zu erwähnende Membrana Descemetii und die tiefste Schicht der dort sehr eng aneinandergelagerten Bindegewebsbündel, noch nicht aber zwischen diese selbst hereingeschoben. Erst wenn diese die hinterste Hornhautschicht bildenden Bündel peripherwärts sich mehr auseinander begeben und in ihrem Zusammenhang lockerer werden, tritt die Pigmentirung auch zwischen ihnen auf und rückt in demselben Maasse in der Richtung nach vorne vor, als sich diese Bündel weiter auflösen und der eigentlichen Sklera sich nähern. Sehr weit peripher erst, wenn die Gegend des vorderen Epithelwulstes schon überschritten ist, nehmen die genannten Bündel in ihrer vorderen Region quergetroffene Skleralmassen auf und zwischen diese schiebt sich dann auch die Pigmentirung, aber nur in geringer Ausdehnung ein.

Das Pigment selbst erscheint anfangs in Gestalt von kleinen rundlichen, dunkel schwarzbraunen Körnchen, weiterhin werden diese etwas massiger, bis schliesslich längere gestreckte, zum Theil schollige, zum Theil keulige und nadelartige Formen von hellerem oder dunklerem, bisweilen schwärzlichem Aussehen auftreten.

Als letzten und noch sehr wichtigen Befund für das Paren-

chymgebiet der Hornhaut haben wir noch das Vorhandensein von Blutgefässen zu constatiren. Es finden sich solche einmal in der obersten, filzartigen Schicht und zwar nur vereinzelt in äusserst feinen dünnwandigen Querschnitten und Schrägschnitten (siehe Tafel, Fig. 3 bei d). Stärker kalibrirten und dickwandigeren Gefässquer-, Schräg- und Längsschnitten begegnen wir ferner an der Grenze der vorderen und mittleren Gewebsschichte und auch in der letzteren selbst, allerdings nicht sehr weit centralwärts, doch immerhin in ziemlicher Entfernung von der Gegend des vorderen Epithelfalzes (siehe Tafel, Fig. 3 bei e). Diese Gefässe sind zuweilen in stärkere Bindegewebszüge eingebettet und haben dann wohl auch einen Nerven zum Begleiter.

Kurz zu erwähnen haben wir noch die Verhältnisse der Membrana Descemetii und des ihr benachbarten Endothellagers. Beide überziehen in normaler Stärke und Deutlichkeit, vom Hornhautcentrum peripher verfolgt, die hintere Cornealfläche bis zu der Gegend der beginnenden Pigmentirung hin. Von hier an werden sie mehr oder weniger undeutlich, entziehen sich streckenweise der Beobachtung, bis sie schliesslich im Bereich der unten zu schildernden Verlöthung der Iris mit der Hornhauthinterfläche gänzlich verschwinden. Jenseits der verlötheten Partie sieht man sie auf einer Anzahl von Präparaten wieder in normaler Stärke und Deutlichkeit auftauchen und peripher in kaum abweichender Weise enden. Dass das in der hinteren Hornhautregion eingelagerte Pigment innerhalb der Membrana Descemetii sich befindet, konnten wir an einigen Schnitten sehr schön beobachten, in denen hier ein Stückchen der Membran sich abgelöst und aufgerollt hatte; stets schloss das nach vorwärts eingerollte Stück das mit abgerissene Pigment auf seiner vorderen concaven Seite ein, während die hintere convexe Seite vom Epithel sich bedeckt zeigte.

Nach dieser Betrachtung der einzelnen Theile der Hornhaut haben wir noch über die Corneoskleralgrenze im Ganzen ein paar Worte anzufügen.

Während auf der normalen Seite in der Gegend der Corneoskleralgrenze die Sklera der Hornhaut an Dicke nicht unbeträchtlich überlegen ist, finden wir hier das entgegengesetzte Verhalten. Die Dicke der Sklera beträgt am Wulst gemessen 1 Mm., an der davor gelegenen Skleralrinne noch etwas weniger, in der Gegend des vorderen Epithelwulstes gemessen, finden wir jedoch die Dicke des Gewebes auf 1,5 Mm. erhöht. Freilich haben wir

hier, genau genommen, keineswegs Hornhautgewebe gemessen, denn die Corneoskleralgrenze hat ja eine ganz wesentliche Verschiebung erlitten. In der Gegend der vom vorderen Epithelwulst nach hinten und aussen schräg gezogenen Linie, an welcher wir im normalen Auge die Grenze zwischen Hornhaut und Sklera zu finden gewohnt sind, treffen wir hier nur reines Skleralgewebe. Erst in einer Entfernung von gut 2 Mm. von dem vorderen Epithelwulst können wir überhaupt nur einmal den Beginn der Hornhauttextur constatiren, welche, von hier an in den mittleren und hinteren Partien sich ausbreitend, in einer Entfernung von etwa 4 Mm. von der erstgenannten Gegend die hinteren zwei Drittel des Hornhautgebietes völlig beherrscht, während der ganze Durchschnitt dieses Gebietes erst in ca. 7 Mm. Entfernung vom vorderen Epithelwulst reines, unvermengtes Hornhautgewebe aufzuweisen hat.

Eine von dem der entsprechenden gegenüberliegenden Seite nicht unerheblich abweichendes Bild bietet sich in der vorderen, der Rinne benachbarten Skleralpartie bezüglich der Anordnung und Vertheilung der Blutgefässe. Wir finden, um es gleich zu sagen, hier einen grösseren Blutgefässreichthum, und zwar sind es besonders die im Skleralgewebe selbst verlaufenden Gefässe, welche, sowohl was ihre Zahl, als auch was ihre Stärke betrifft, gegen die der oben beschriebenen Seite prävaliren. Weniger sind diejenigen Gefässe vermehrt und vergrössert — an einer Anzahl von Schnitten sogar eher an Zahl und Ausdehnung verringert — welche, hart an dem Skleralrand, zwischen diesem und dem vom Ciliarkörper herkommenden elastischen Plattengewebe gelegen, von Schwalbe früher als Lymphräume, später als das Aequivalent des Schlemm'schen Kanals darstellende Venen bezeichnet wurden.

Nach dieser Darstellung der Veränderungen der Cornea, der Corneoskleralgrenze und der Sklera erübrigt uns noch die Betrachtung des vorderen Uvealtractus, besonders der Iris, des Kammerwinkels und des Fontana'schen Raumes. Wir können uns mit dieser etwas kürzer fassen, indem die Veränderungen hier eigentlich nur sich auf Anordnung der einzelnen Theile untereinander beziehen, mehr auf einer Verschiebung der Organtheile gegeneinander, als auf einer Abweichung der Gewebszusammensetzung selbst und der elementaren Bestandtheile beruhen, wie dies bei der Cornea der Fall war.

Schon bei der Betrachtung mit blossem Auge fällt uns das Verhalten der Iris ungemein auf. Dieselbe scheint bedeutend verkürzt und verdickt zu sein. Doch betrifft diese Verkürzung nur die Irisvorderfläche. Während auf der normalen Seite die Länge der letzteren 4 Mm. betrug, finden wir hier nur eine Länge von kaum 1,5 Mm. Hierdurch gewinnt es bei Betrachtung mit unbewaffnetem Auge den Anschein, als ob der Kammerwinkel auf dieser Seite um etwa 3 Mm. gegen das Hornhautcentrum hier vorgerückt sei.

Bei mikroskopischer Betrachtung dagegen stellen sich die Verhältnisse als etwas complicirter heraus. Man möchte sagen: es existiren anstatt eines zwei Kammerwinkel. Der eine, den man so nennen kann, wenn man unter Kammerwinkel nur den Ort versteht, an dem die Vorderkammer winkelig ihren Abschluss findet, liegt an der oben bezeichneten, mit unbewaffnetem Auge schon bestimmten Stelle. Der andere Kammerwinkel dagegen liegt gut 2,5 Mm. weiter peripher, ungefähr an der demselben normaliter zukommenden Stelle und kann ebenfalls die Bezeichnung Kammerwinkel für sich beanspruchen, weil er den Fontana'schen Raum abschliesst.

Der vordere Kammerwinkel — wenn wir der Kürze halber diesen Ausdruck gebrauchen dürfen — wird dadurch gebildet, dass die Iris in einer Entfernung von etwas über 1 Mm. von ihrem Pupillarrande gerechnet von ihrer Vorderfläche aus einen langen, spitz zulaufenden, bindegewebigen und mit Pigmentzellen reichlich versehenen Fortsatz in der Richtung nach dem Hornhautcentrum hin aussendet, der mit der hintersten pigmenthaltenden Hornhautschichte verwachsen oder eher nur verlöthet ist (siehe Tafel, Fig. 4 bei b). Von dieser Stelle an, die dem Pupillarrand der Iris etwa gegenüberliegt, ist dieser Irisfortsatz und weiter peripher die Irisvorderfläche mit der Hornhauthinterfläche ziemlich locker verwachsen, indem zwischen beiden die Membrana Descemetii, das hintere Epithel der Hornhaut, sowie der Epithelüberzug der Iris an dieser ganzen Strecke zu Verlust gegangen ist. Die Verbindung der beiden Organe kann richtiger nur als eine Verlöthung bezeichnet werden, da man auf längere Strecken hin gut Spalträume zwischen ihnen erkennen kann und nur zuweilen feine Gewebsspangen herüber- und hinübertreten sieht. Dabei sieht man nur auf der Seite der Iris, deren Gewebe man deutlich von dem der Hornhaut abgesetzt findet, kleinste, aber

sehr zahlreiche Gefässquerschnitte, von denen aus sich keine Verbindungen nach dem Hornhautgewebe hin auffinden lassen. Die Iris selbst zeigt in ihrer Structur indess keine besonderen Abweichungen, nur ziehen die Bindegewebsbündel, die hinter dem Sphinkterende sonst gerade vorwärts ausstrahlen, hier in schräger Richtung nach vorne und innen. Die Spitze der Iris ist etwas nach hinten umgebogen und infolge geringeren Gefäss- und Bindegewebsreichthums etwas dünner, als auf der normalen Seite. Der Muskel dagegen weist ausser einer etwas grösseren Breite auch eine geringe Dickenzunahme auf, doch kommt diese zum Theil mit (vielleicht mehr) auf Rechnung des intermuscularen Bindegewebes zu Stande.

Von der Gegend des Circulus arteriosus iridis major aus, der in normaler Stärke vorhanden ist, sendet die Iris wie auf der normalen Seite durch Zusammenschieben eines Theiles ihrer Gewebsbündel deutlich einen oder zwei Fortsätze in peripherer Richtung aus, die aber schon nach kurzem Verlauf, ohne noch recht frei geworden zu sein, an das gegenüberliegende Skleralgewebe und das von hinten herkommende elastische Plattenwerk sich ansetzen. Durch diesen Ansatz hauptsächlich, zum Theil aber auch die Verlöthung der angrenzenden Irispartien mit der Hinterfläche des Hornhaut-, oder richtiger gesagt, Skleralgewebes scheint ein Zug auf dieses ausgeübt zu werden, indem dasselbe in dieser Gegend in der Verbindung seiner Stränge sehr gelockert und gegen die Iris bedeutend vorgebeugt erscheint.

Die Iriswurzel ist entschieden etwas verdünnt und misst auf dem Durchschnitt nur 0,3 bis 0,4 Mm., zugleich ist auch der Winkel, den die Irishinterfläche mit dem Processus ciliaris bildet, bis auf kaum 0,5 Mm. an den Vereinigungspunkt des elastischen Plattenwerkes und der Irisfortsätze herangerückt. Hierdurch erleidet der sonst wie auf der normalen Seite gebaute Fontana'sche Raum eine allerdings nur geringe Einschränkung, die hauptsächlich seinen vorderen Theil betrifft. Der Ciliarkörper ist ein wenig verschmälert, kaum aber verkürzt. Diese Verschmälerung beruht allein auf einer geringeren Entwicklung seiner Bindegewebsgrundlage. Der Muskel dagegen zeigt sich vielmehr, besonders was seine Dicke betrifft, entschieden stärker entwickelt, als auf der gegenüberliegenden Seite. Wohl zu unterscheiden von seiner wirklichen — nur in sehr geringem Grade vorhandenen — Verlängerung ist die nur scheinbare (relative), die dadurch vorgetäuscht wird, dass die Ora serrata an dieser Seite

gut um 1 Mm. weiter nach vorne reicht, so dass der Ciliarmuskel mit seinem Ansatz hier in der Netzhautregion sich befindet.

Der Processus ciliaris erscheint im Einklang mit der Bindegewebsverminderung des Ciliarkörpers ebenfalls in seiner Ausdehnung und Mächtigkeit sehr merklich verringert.

Wenn wir nun kurz den eben dargestellten Befund in seinen prägnantesten Hauptsachen mit ein paar Worten zusammenfassen, so bietet sich uns folgendes Bild:

An Stelle des normalen Hornhautgewebes finden wir in einem ziemlich grossen Bezirk der Cornea eine Gewebsform, die, in den schmäleren vordersten Partien in ihrer unregelmässigen Zusammensetzung allerdings dem Narbengewebe nicht ganz unähnlich, im grössten Theile des anomalen Bezirkes jedoch eine ausserordentliche Aehnlichkeit mit dem Skleralgewebe zeigt, ja streckenweise geradezu von diesem gar nicht unterschieden werden kann. Auf diese Weise hat die Grenze zwischen Hornhaut- und Skleralgewebe eine sehr bedeutende Verschiebung zu Gunsten des letzteren erlitten.

Schliesslich sehen wir die Irisvorderfläche gegenüber dem veränderten Cornealbezirk in einem grossen Theil ihres peripheren Verlaufs mit jenem verlöthet.

Nach der hiermit beendeten Darstellung der anatomischen Verhältnisse, wie sie sich an unseren Objecten darbieten, bleibt uns noch übrig, die Summe unserer Beobachtungen auf ihr Verhältniss zu den jetzt geltenden Anschauungen über die Entstehung solcher Veränderungen zu prüfen.

Wie bekannt, gehen die Ansichten in dieser Frage wesentlich auseinander. Während man früher derartige Erscheinungen einfach als Hemmungsbildungen auffasste und bezeichnete, liess man es sich späterhin an dieser Abschliessung der Frage, die allerdings auch die ätiologische Aufklärung der Verhältnisse um keinen Schritt fördern konnte, nicht mehr genügen, sondern suchte weiter nach ursächlichen Momenten, welche den Grund zu jener Hemmung in der normalen Weiterentwicklung, oder — wie es für die meisten und gerade auch für die hierher gehörigen Fälle wohl richtiger bezeichnet wird — den Anstoss zu einem von der Norm abweichenden Weitergang der Entwicklung geben können. Dass gerade bei angeborenen Trübungen der Hornhaut es sich nicht

um eine Hemmungsbildung handeln könne, wurde schon von Zehender, Manz u. A. klargestellt und auch in der anfangs citirten Abhandlung von Steffan betont, indem von allen diesen auf die entwicklungsgeschichtlichen Untersuchungen Ammon's, mit denen auch die neueren von Kessler und Angelucci in diesem Punkt übereinstimmen, verwiesen wurde, welche darthaten, dass die Hornhaut schon von ihrem frühesten Entwicklungszustand an die Eigenschaften der Durchsichtigkeit besitze.

Nachdem somit diese Auffassung nicht mehr haltbar erschien und doch zunächst auch anderweitig auf rein entwicklungsgeschichtlicher Basis eine genügende Erklärung sich nicht geben liess, so fasste man nun dieselben als das Endproduct eines rein entzündlichen Vorganges, als durch eine intrauterine Keratitis entstandene Leukome auf.

Dass eine solche Auffassung statthaft sei, dass wirklich angeborene Hornhauttrübungen intrauterin entstandene Leukome darstellen können, gaben ebenfalls Zehender und A. v. Graefe u. A. zu, doch betonten beide auch gleichzeitig, dass diese Erklärung gleichwohl doch nicht für alle Fälle zutreffend oder befriedigend zu erachten, vielmehr doch für viele Fälle noch irgend ein weiteres, allerdings nicht näher zu bezeichnendes, ursächliches Moment zu supponiren sei.

Für diese Annahme macht besonders v. Graefe einmal die Beobachtung geltend, dass derartige Hornhauttrübungen bisweilen einer theilweisen oder gar auch vollständigen Rückbildung, bezw. Aufhellung fähig sind. Andererseits aber zeigten ihm auch die anatomischen Untersuchungen keineswegs immer das Bild eines Narbengewebes, sondern er konnte vielmehr zuweilen eine sklera-ähnliche Beschaffenheit der die Trübung bildenden Partie constatiren.

Wenn wir nun von diesen Gesichtspunkten aus den uns vorliegenden Fall in Erwägung ziehen, so gelangen auch wir zu der Annahme, dass es sich hier um einen reinen Entzündungsprocess allein gewiss nicht handeln kann. Dagegen spricht die Form des Gewebes in dem grössten Theil der veränderten Partie, die, wie schon betont, eine Differenzirung von echtem Skleralgewebe nicht möglich machte. Vielmehr kommen wir zu dem Schlusse, dass daneben auch eine Art höheren Organisationsprocesses stattgefunden haben muss, für welchen vielleicht in ähnlicher Weise, wie in dem von Schultheiss beschriebenen Falle (von einer weiteren Analogisirung kann natürlich nicht die

Rede sein), der anatomisch constatirte Blutgefässreichthum der veränderten Partie einen Anhaltspunkt bieten dürfte.

Wenn man also bei der Auffassung der entzündlichen Entstehung beharren will, so kann man das wohl nur mit dem Vorbehalte als gerechtfertigt ansehen, dass dabei gleichzeitig ein Vorgang, wie ich ihn angedeutet habe, mitgespielt hat.

Erklärung der Tafeln.

Fig. 1. Die vordere Bulbushälfte von vorne gesehen. Zweifache Vergrösserung.

a die getrübte Stelle der Hornhaut.

Fig. 2. Der der letzteren entsprechende Sector des vorderen Bulbusabschnittes von hinten gesehen. Dieselbe Vergrösserung wie bei 1.

a die Pigmentirung der Hornhauthinterfläche.

Fig. 3. Sagittalschnitt von den unteren Hornhautabschnitten. Leitz Oc. II, Syst. 5.

a filzartiges Gewebe unter dem Epithel. *b* Gewebe cornealen und skleralen Charakters. *c* Gewebe von skleralem Typus. *d* und *e* Gefässdurchschnitte. *f* „Verlöthungsmasse" zwischen Iris und Hornhaut.

Fig. 4. Sagittalschnitt von der Verlöthungsstelle zwischen Hornhauthinterfläche und Iris (die Verlöthungsmasse abgerissen; artificiell!). Leitz II, Syst. 5.

a Pigmentirung in den hintersten Hornhautlagen. *b* „Verlöthungsmasse" zwischen Iris und Hornhaut. *c* M. sphincter pupill.

Fig. 1.

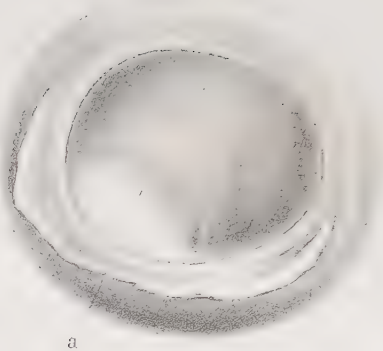

Fig. 3.



Fig. 2.



$\frac{2}{1}$

Fig. 4.



ipzig.

Lith. Anst. v. J. G. Bach, Leipzig.